©Коллектив авторов, 2019

М.Р. РАХМАТУЛИНА[1], Н.В. БОЛЬШЕНКО[2,3], Е.В. ЛИПОВА[1]

ОПЫТ ПРИМЕНЕНИЯ АКТИВИРОВАННОЙ ГЛИЦИРРИЗИНОВОЙ КИСЛОТЫ ПРИ ВУЛЬВОВАГИНИТАХ, ЦЕРВИЦИТАХ И ГЕНИТАЛЬНОЙ ПАПИЛЛОМАВИРУСНОЙ ИНФЕКЦИИ

[1]ФГБУ «Государственный научный центр Российской Федерации – Федеральный медицинский биофизический центр им. А.И. Бурназяна» ФМБА России, Москва, Россия
[2]ФБУН «Центральный научно-исследовательский институт эпидемиологии» Роспотребнадзора, Москва, Россия
[3]ГБУЗ МО «Московский областной клинический кожно-венерологический диспансер», Москва, Россия

Цель исследования. *Оценить клиническую эффективность активированной глицирризиновой кислоты у пациенток с вульвовагинитами и/или цервицитами неспецифической этиологии и пациенток с генитальной папилломавирусной инфекцией (ПВИ).*
Материалы и методы. *В исследование были включены 60 пациенток в возрасте от 18 до 56 лет: 1-я группа – 30 пациенток с клиническими и лабораторными признаками вульвовагинита и/или цервицита; 2-я группа – 30 пациенток с ПВИ и количественными показателями вируса папилломы человека (ВПЧ) ⩾3 lg копий ДНК на 100 тысяч клеток. Активированную глицирризиновую кислоту назначали всем пациенткам интравагинально 3 раза в день, пациенткам 2-й группы – дополнительно наружно (при наличии клинических проявлений ПВИ). Курс лечения пациенток 1-й группы составил 10 дней, пациенток 2-й – 30 дней.*
Результаты. *После проведенной терапии наблюдались достоверное снижение частоты выявления субъективных и объективных признаков воспалительных заболеваний урогенитальной системы, нормализация показателей лейкоцитарной реакции во влагалище (96,7%) и цервикальном канале (83,3%), регресс клинических проявлений ПВИ (60,0%), элиминация (20,0%) или снижение количественных показателей ВПЧ до уровня менее 3,0 lg копий ДНК ВПЧ на 100 тысяч клеток (26,7%), улучшение показателей цитологического исследования цервикальных соскобов (20,0%).*
Выводы. *Эпиген Интим, спрей 0,1%, продемонстрировал высокий профиль эффективности в лечении урогенитальных инфекций и может быть рекомендован в качестве противовоспалительного, противовирусного и иммуностимулирующего компонента терапии вульвовагинитов, цервицитов и генитальной папилломавирусной инфекции.*

Ключевые слова: *вульвовагинит, цервицит, папилломавирусная инфекция, аногенитальные бородавки, вирусы папилломы человека, активированная глицирризиновая кислота.*

Вклад авторов: Рахматулина М.Р.: концепция и дизайн исследования; Рахматулина М.Р., Большенко Н.В.: сбор и обработка материала; Большенко Н.В.: статистическая обработка данных; Рахматулина М.Р., Большенко Н.В., Липова Е.В.: написание текста; Рахматулина М.Р.: редактирование.
Конфликт интересов. Авторы заявляют об отсутствии конфликта интересов.
Финансирование. Источник финансирования отсутствует

Для цитирования: Рахматулина М.Р., Большенко Н.В., Липова Е.В. Опыт применения активированной глицирризиновой кислоты при вульвовагинитах, цервицитах и генитальной папилломавирусной инфекции. Акушерство и гинекология. 2019; 9:
https://dx.doi.org/10.18565/aig.2019.9.

M.R. RAKHMATULINA[1], N.V. BOLSHENKO[2,3], E.V. LIPOVA[1]

EXPERIENCE OF APPLICATION OF ACTIVATED GLYCYRRHIZIC ACID IN VULVOVAGINITIS, CERVICITIS, AND GENITAL PAPILLOMAVIRUS INFECTION

[1]State Research Center of the Russian Federation - A.I. Burnazyan Federal Medical and Biophysical Center, Federal Biomedical Agency of Russia, Moscow, Russia
[2]Central Research Institute of Epidemiology, Russian Federal Service for Supervision of Consumer Rights Protection and Human Well-Being, Moscow, Russia
[3]Moscow Regional Clinical Dermatovenereology Dispensary, Moscow, Russia

Objective: *to evaluate the clinical efficacy of Epigen Intim, 0.1% spray, in patients with vulvovaginitis and/or cervicitis of nonspecific etiology and in those with genital papillomavirus infection (PVI).*
Subjects and methods. *The investigation enrolled 60 patients aged 18 to 56 years: Group 1 included 30 patients with the clinical and laboratory signs of vulvovaginitis and/or cervicitis; Group 2 comprised 30 patients with PVI and HPV values of ⩾ 3 lg DNA copies per 100,000 cells. All the patients were prescribed Epigen Intim, 0.1% spray, thrice daily intravaginally; it was additionally used topically in Group 2 patients (with the clinical manifestations of PVI). The treatment cycle for Groups 1 and 2 patients was 10 and 30 days, respectively.*

ООО "БИОНИКА МЕДИА"

Results. *After the treatment, there was a significant decrease in the detection rates for the subjective and objective signs of urogenital inflammatory diseases; normalization of leukocyte responses in the vagina (96.7%) and cervical canal (83.3%); reversion of the clinical manifestations of PVI (60.0%); elimination (20.0%) or a decrease in the HPV values to less than 3.0 lg HPV DNA copies per 100,000 cells (26.7%); and an improvement in the cytological examination of cervical scrapings (20.0%).*
Conclusion. *Epigen Intim, 0.1% spray, showed a high efficiency profile in the treatment of urogenital infections and can be recommended as an anti-inflammatory, antiviral and immunostimulating agent for the treatment of vulvovaginitis, cervicitis, and genital PVI.*

Keywords: *vulvovaginitis, cervicitis, papillomavirus infection, anogenital warts, human papillomaviruses, Epigen Intim, glycyrrhizic acid.*

Author contributions: Rakhmatulina M.R.: concept and design of the investigation; Rakhmatulina M.R., Bolshenko N.V., Lipova E.V.: material collection and processing; N.V. Bolshenko: statistical data processing; Rakhmatulina M.R., Bolshenko N.V., Lipova E.V.: writing the text; Rakhmatulina M.R.: editing.
Conflict of interests. The authors declare that there are no conflicts of interest.
Financing. There is no source of finance.

For citation: Rakhmatulina M.R., Bolshenko N.V., Lipova E.V. Experience of application of activated glycyrrhizic acid.in vulvovaginitis, cervicitis, and genital papillomavirus infection. Akusherstvo i Ginekologiya/ Obstetrics and gynecology. 2019; 9:
https://dx.doi.org/10.18565/aig.2019.9.

Бактериальные и вирусные инфекционные заболевания мочеполовой системы характеризуются широкой распространенностью в популяции и неблагоприятным влиянием на репродуктивное здоровье женщин [1–3]. Урогенитальные инфекции, вызывающие, как правило, выраженную воспалительную реакцию, зачастую носят полимикробный характер, при котором отмечаются массивная колонизация половых путей разнообразными микроорганизмами и снижение доли нормальной микрофлоры. В условиях совместного существования микроорганизмов происходит изменение не только видового и количественного состава представителей микробного сообщества, но и их вирулентности. Хронический воспалительный процесс, вызванный микробными ассоциациями, нарушает работу иммунной системы, в результате чего снижаются уровень интерферонов, функциональная активность нейтрофилов и происходит угнетение функций естественных клеток-киллеров. При этом создаются благоприятные условия для инфицирования и персистенции вирусных инфекций, передаваемых половым путем (ИППП), в частности папилломавирусной инфекции (ПВИ) [4–6].

В настоящее время в терапии урогенитальных заболеваний применяется широкий спектр противомикробных препаратов, однако нерациональное использование системных лекарственных средств нередко приводит к дисбалансу кишечной и вагинальной микрофлоры, что в ряде клинических ситуаций делает более предпочтительным применение местнодействующих форм, обладающих комплексным терапевтическим воздействием, включая иммуностимулирующее, противовоспалительное и регенерирующее. Преимуществами локальной терапии урогенитальных инфекций являются: высокая эффективность использования малых доз препарата, обеспечение необходимой концентрации лекарственного вещества в очаге инфекции, исключение системного влияния на здоровые ткани и, соответственно, оптимальность применения у пациенток с экстрагенитальной патологией [7].

Одним из препаратов, назначение которых с патогенетической точки зрения обосновано у пациенток с инфекционно-воспалительными заболеваниями урогенитальной системы бактериальной и вирусной этиологии, является Эпиген Интим, спрей 0,1%, для наружного и местного применения. Эпиген Интим представляет собой неспецифическое противовирусное и иммуностимулирующее средство, в состав которого в качестве активного вещества входит активированная глицирризиновая кислота. Противовоспалительная активность глицирризиновой кислоты сочетается с ее стимулирующим влиянием на гуморальные и клеточные факторы иммунитета, она способна существенно тормозить выброс кининов и синтез простагландинов клетками соединительной ткани в зоне воспаления, а также обладает регенерирующим действием, обусловленным улучшением репарации кожи и слизистых оболочек [8, 9].

Цель исследования – оценить клиническую эффективность препарата Эпиген Интим, спрей 0,1%, у пациенток с вульвовагинитами и/или цервицитами неспецифической этиологии и пациенток с генитальной ПВИ.

Материалы и методы

Под наблюдением находились 60 пациенток в возрасте от 18 до 56 лет, которые были распределены на 2 группы: 1-я группа – 30 пациенток с клиническими и лабораторными признаками вульвовагинита и/или цервицита, сохраняющимися после этиотропного лечения ИППП; 2-я группа – 30 пациенток с ПВИ и количественными показателями вирусов папилломы человека (ВПЧ) ⩾3 lg копий ДНК на 100 тысяч клеток.

Комплекс лабораторных исследований включал: проведение микроскопического исследования для оценки лейкоцитарной реакции и определения морфотипов патогенных и условно-патогенных микроорганизмов; исследование методом полимеразной цепной реакции (ПЦР) для исключения возбудителей ИППП; дополнительно для пациенток 2-й группы –

ООО "БИОНИКА МЕДИА"

исследование методом ПЦР в реальном времени для количественного определения генотипов ВПЧ (количество копий ДНК ВПЧ, отнесенное к количеству клеток человека) и цитологическое исследование цервикальных соскобов (интерпретацию осуществляли по системе Bethesda: N-SIL – цитологическая картина в пределах нормы; ASC-US – клеточные элементы, трудно поддающиеся классификации (неопределенного значения); L-SIL – поражения низкой степени тяжести, объединяющие цитологические изменения, указывающие на слабую цервикальную интраэпителиальную неоплазию (CIN I) и индуцированные ВПЧ морфологические изменения; H-SIL - поражения высокой степени тяжести, характерные для умеренной (CIN II) и тяжелой (CIN III) цервикальной интраэпителиальной неоплазии).

Эпиген Интим, спрей 0,1%, назначался всем пациенткам интравагинально 3 раза в день, пациенткам 2-й группы – дополнительно наружно (при наличии клинических проявлений ПВИ). Курс лечения пациенток 1-й группы составил 10 дней, пациенток 2-й группы – 30 дней, после чего проводился контроль результатов лечения (оценка клинических симптомов и микроскопическое исследование; дополнительно пациенткам 2-й группы – количественное определение ВПЧ и цитологическое исследование цервикальных соскобов).

Статистический анализ полученных результатов проводили на персональном компьютере с MS Windows 10 с использованием непараметрических методов в программе Statistica 8.0. Сравнение двух рядов данных по их средним величинам и величинам стандартных отклонений проводилось с использованием t-критерия Стьюдента. При уровне значимости $p<0,05$ различия считались статистически достоверными.

Результаты

На момент включения в исследование клинические и лабораторные признаки вульвовагинита и/или цервицита были зарегистрированы у всех пациенток 1-й группы и у большинства (80,0%) пациенток 2-й группы. Основными клиническими проявлениями заболеваний являлись: патологические вагинальные и/или цервикальные выделения (у 22 (73,3%) пациенток 1-й группы и 7 (23,3%) пациенток 2-й группы), наиболее часто слизисто-гнойного (8; 13,3%), сероватого гомогенного (8; 13,3%) или густого белого (12; 20,0%) характера, зуд/жжение/дискомфорт в области половых органов (у 15 (50,0%) и 19 (63,3%) пациенток соответственно), диспареуния (у 8 (26,7%) и 7 (23,3%) пациенток), боли внизу живота (у 9 (30,0%) и у 1 (3,3%) пациентки соответственно). Выраженная гиперемия и отечность кожных покровов и слизистых оболочек половых органов были выявлены у 9 (30,0%) пациенток 1-й группы и 8 (26,7%) пациенток 2-й группы.

Эпиген Интим, спрей 0,1%, пациентки применяли, используя специальную интравагинальную насадку для нанесения препарата на слизистую оболочку влагалища и шейки матки, 3 раза в сутки в течение 10 или 30 дней.

При контрольном обследовании пациенток после проведенной терапии было установлено достоверное снижение частоты выявления клинических признаков воспалительной реакции: патологических выделений из половых путей (с 48,3 до 13,3%), зуда/жжения/дискомфорта в области половых органов (с 56,6 до 5,0%), болезненности при половых контактах (с 25,0 до 3,3%) и других (рис. 1). Такие симптомы инфекционно-воспалительного процесса, как гиперемия, отечность и кровоточивость кожных покровов и слизистых оболочек половых органов, дизурия и

Рис. 1. Клинические и лабораторные признаки воспалительного процесса урогенитальной системы у обследованных пациенток до и после лечения (* p<0,05)

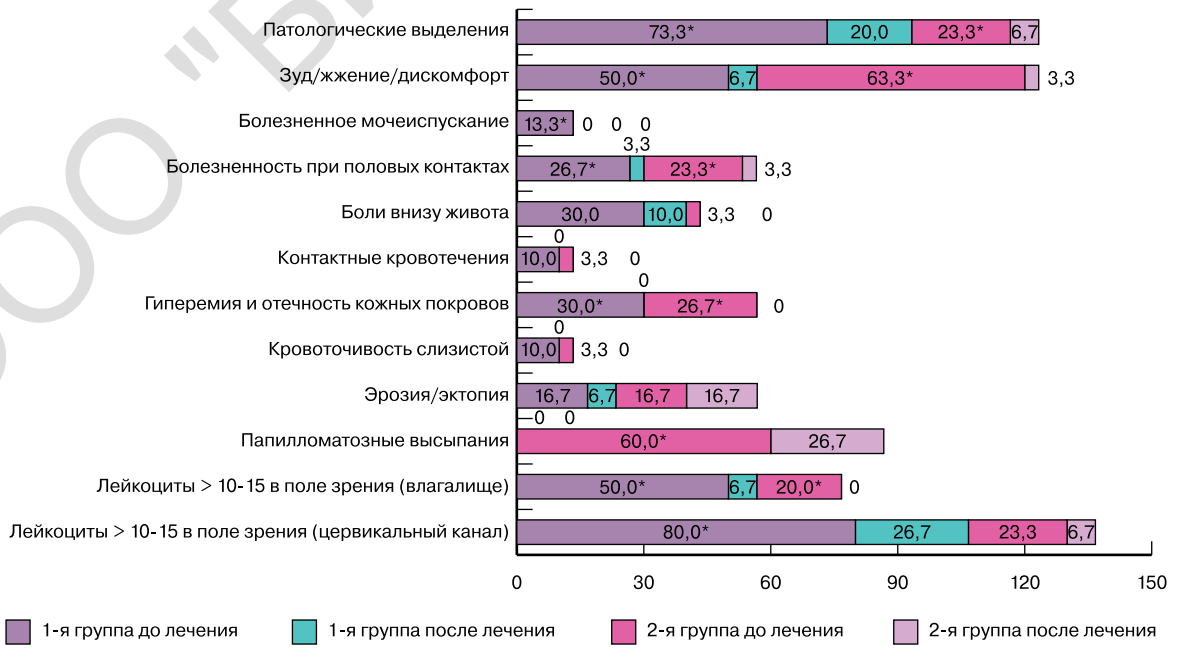

ООО "БИОНИКА МЕДИА"

боли внизу живота после проведенной терапии препаратом Эпиген Интим, спрей 0,1%, не выявлялись.

Результаты микроскопического исследования биологического материала, полученного из влагалища и цервикального канала, также свидетельствовали о значимых различиях в показателях лейкоцитарной реакции до и после лечения: повышенное количество лейкоцитов (более 10–15 полиморфноядерных лейкоцитов (ПМЯЛ) в поле зрения), выявленное в вагинальном отделяемом до назначения терапии у 15 (50%) пациенток 1-й группы и 6 (20%) пациенток 2-й группы, после лечения сохранялось только у 2 (6,7%) пациенток 1-й группы. Данные микроскопии отделяемого цервикального канала продемонстрировали аналогичное снижение частоты выявления лейкоцитоза, который до проведения терапии был установлен у 24 (80,0%) пациенток 1-й группы и 7 (23,3%) пациенток 2-й группы, после терапии Эпиген Интим спреем – у 8 (26,7%) и 2 (6,7%) пациенток соответственно (см. рис. 1).

Выраженная лейкоцитарная реакция во влагалище у большинства пациенток сопровождалась обнаружением представителей рода *Mobiluncus* (4; 6,7%), *Lepthotrix* (8; 13,3%), «ключевых клеток» (8; 13,3%), грибов рода *Candida* (8; 13,3%) и преобладанием в клиническом материале коккобациллярной микрофлоры. При этом морфотипы, свидетельствующие о присутствии *Lactobacillus*, обнаруживали только у 56,7% пациенток 1-й группы и 70,0% пациенток 2-й группы. После проведенной терапии отмечалось увеличение частоты выявления грамположительной бациллярной микрофлоры (у 28 (93,3%) пациенток 1-й группы и 26 (86,7%) пациенток 2-й группы), а ранее выявленные показатели, свидетельствующие о нарушении микроценоза урогенитального тракта с преобладанием анаэробного компонента и кандидозной инфекции, отсутствовали у 28 (93,3%) пациенток 1-й группы и 30 (100%) пациенток 2-й группы.

Отдельно были проанализированы результаты дополнительного обследования пациенток с генитальной ПВИ (2-я группа). На момент обращения за медицинской помощью клинические проявления ПВИ (аногенитальные (венерические) бородавки) были диагностированы у 20 (66,7%) пациенток. По результатам исследования методом ПЦР в общей структуре генотипов преобладал ВПЧ 16 типа (11; 36,7%); ВПЧ 18 типа выявляли у 6 (20%) пациенток, 33 типа – у 5 (16,7%), 39 типа – у 4 (13,3%) пациенток (табл. 1).

После проведенной монотерапии Эпиген Интим спреем (3 раза в сутки интравагинально и наружно в течение 30 дней) регресс папилломатозных высыпаний был достигнут у 12 (60,0%) пациенток (см. рис. 1). У большинства из них (10; 83,3%) площадь папилломатозных высыпаний не превышала 2 см^2, а длительность заболевания варьировала в диапазоне от 1 недели до 2 месяцев.

Элиминация ВПЧ при контрольном лабораторном исследовании была зарегистрирована у 6 (20,0%) пациенток: ВПЧ 16 генотипа – у 2 пациенток, ВПЧ 18 генотипа – у 1 пациентки, ВПЧ 33 генотипа – у 1 пациентки, ВПЧ 51 генотипа – у 1 пациентки и ВПЧ 56 генотипа – у 1 пациентки (см. табл. 1).

Согласно данным исследований методом ПЦР в режиме реального времени, высокие количественные показатели содержания ВПЧ (от 4,0 до 5,0 lg копий ДНК ВПЧ на 100 тысяч клеток) были выявлены у 11 (36,7%) пациенток и сохранялись после лечения у 9 (30,0%) пациенток. Значимые показатели содержания ВПЧ (от 3,0 до 4,0 lg копий ДНК ВПЧ на 100 тысяч клеток) выявляли у 19 (63,3%) пациенток до лечения и у 7 (23,3%) пациенток после лечения. У 8 (26,7%) пациенток после лечения наблюдалось снижение показателей содержания ВПЧ менее 3,0 lg копий ДНК ВПЧ на 100 тысяч клеток, а у 6 (20%) пациенток ДНК ВПЧ выявлена не была. Обращало на себя внимание, что у пациенток с количественными показателями ВПЧ от 4,0 до 5,0 lg копий ДНК ВПЧ на 100 тысяч клеток наблюдалось их снижение, но не была достигнута эрадикация ВПЧ ни в одном из наблюдений. Достижение эрадикации ВПЧ было зарегистрировано только в группе пациенток с меньшими количественными показателями вируса – от 3,0 до 4,0 lg копий ДНК ВПЧ на 100 тысяч клеток (рис. 2).

Нами не было выявлено достоверной зависимости наличия или отсутствия регресса высыпаний от генотипов ВПЧ, однако удалось установить таковую в отношении показателей вирусной нагрузки: у

Таблица 1. Частота выявления генотипов вирусов папилломы человека у пациенток 2-й группы (*n*=30) до и после лечения

Генотип ВПЧ	До лечения		После лечения	
	абс.	%	абс.	%
16	11	36,7	9	30
18	6	20	5	16,7
31	1	3,3	1	3,3
33	5	16,7	4	13,3
35	1	3,3	1	3,3
39	4	13,3	4	13,3
51	2	6,7	1	3,3
56	2	6,7	1	3,3

ООО "БИОНИКА МЕДИА"

9 из 12 пациенток (75,0%) с регрессом клинических проявлений ПВИ количественные показатели ВПЧ находились в пределах от 3,0 до 4,0 lg копий ДНК ВПЧ на 100 тысяч клеток и только у 3 пациенток превышали данные значения (от 4,0 до 5,0 lg копий ДНК ВПЧ на 100 тысяч клеток) (p<0,05).

Цитологическое исследование цервикальных соскобов продемонстрировало отсутствие патологических изменений (Norma/NSIL) у 25 (83,3%) пациенток до лечения и у 28 (93,3%) пациенток после проведенной терапии; клеточные элементы, трудно поддающиеся классификации (ASC-US), выявлялись у 3 (10,0%) и 1 (3,3%) пациентки, слабо выраженные интраэпителиальные поражения (L-SIL) – у 2 (6,7%) и 1 (3,3%) пациентки соответственно.

В процессе терапии все пациентки отмечали хорошую переносимость и удобство применения препарата Эпиген Интим, спрей 0,1%. О слабовыраженных нежелательных лекарственных явлениях в виде легкого жжения после нанесения препарата на слизистые оболочки свидетельствовали 2 (6,6%) пациентки 1-й группы и 1 (3,3%) пациентка 2-й группы.

Обсуждение

В опубликованных ранее работах авторами было установлено, что активированная глицирризиновая кислота, входящая в состав Эпиген Интим, спрей 0,1%, обладает комплексным терапевтическим эффектом, включая иммуностимулирующее, противовоспалительное, противозудное и регенерирующее действия [8, 9]. Результаты настоящего исследования также продемонстрировали высокую противовоспалительную активность препарата: нами было установлены достоверное снижение частоты выявления субъективных и объективных признаков воспалительной реакции со стороны урогенитальной системы (патологических выделений, гиперемии, кровоточивости, отечности кожных покровов и слизистых оболочек половых органов и др.), нормализация показателей лейкоцитарной реакции во влагалище (у 96,7% пациенток) и в цервикальном канале (у 83,3% пациенток), а также выявлено улучшение показателей микробиоценоза половых органов. Большинство пациенток (86,7%) свидетельствовали о значительном снижении интенсивности таких симптомов, как зуд, жжение и болезненность в области половых органов, после первых суток применения препарата Эпиген Интим.

Рис. 2. Количественные показатели содержания ВПЧ высокого онкогенного риска у пациенток 2 группы (n=30; %); * p<0,05

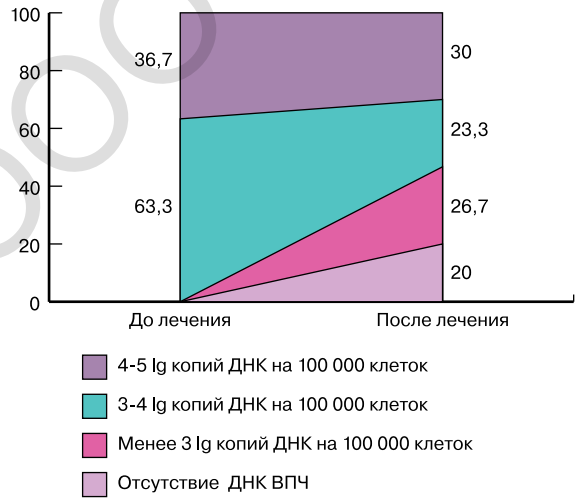

Путем экспериментальных исследований ученым удалось установить, что в отношении ВПЧ Эпиген Интим спрей действует, прерывая репликацию вирусов на ранних стадиях и вызывая выход вириона из капсида, тем самым не допуская его проникновения в клетки, а также инактивирует вирусы в нетоксичных для нормально функционирующих клеток концентрациях. В этой связи интересными представляются результаты исследований отечественных и зарубежных ученых в отношении влияния глицирризиновой кислоты на состояние слизистой оболочки шейки матки пациенток, инфицированных ВПЧ. В экспериментальном исследовании Farooqui A. et al. [10], целью которого являлся анализ антипролиферативных и апоптотических свойств глицирризина в раковых клетках шейки матки HeLa, был установлен высокий цитотоксический потенциал препарата, а также отмечена его противораковая эффективность за счет индукции апоптоза и остановки клеточного цикла в раковых клетках шейки матки HeLa *in vitro*. Воздействие глицирризина значительно снижало жизнеспособность клеток HeLa с сопутствующим увеличением конденсации и фрагментации ДНК в ядре в зависимости от дозы. В отечественных работах было продемонстрировано, что в результате проведенного противовирусного лечения препаратом Эпиген Интим спрей наблюдалось отсутствие клинических проявлений ПВИ у 84% пациенток, у 40% из них показатели цитограммы соответствовали норме, а явления цервицита и количество атипических клеток плоского эпителия снизились в 2 раза [11]. Профилактическое применение препарата активированной глицирризиновой кислоты у пациенток с бессимптомным носительством ВПЧ позволило снизить количество реализованных CIN в 3,2 раза при вагинальном нормоценозе и в 2,5 раза – при нарушениях микробиоценоза после коррекции эубиотиком [8].

В настоящем исследовании в результате проведенной терапии Эпиген Интим спреем у пациенток с ПВИ удалось достичь эрадикации ВПЧ (20,0%) и снижения количественных показателей ВПЧ до клинически малозначимых значений (26,7%) у обследованных женщин, а также улучшить показатели цитологического исследования цервикальных соскобов у 6 (20,0%) пациенток. Наилучшие показатели эффективности препарата Эпиген Интим, спрей 0,1%, при ПВИ были установлены у пациенток с небольшой площадью (менее 2 см^2) папилломатозных высыпаний, длительностью заболевания менее 2 месяцев и количественными показателями вируса от 3,0 до 4,0 lg копий ДНК ВПЧ на 100 тысяч клеток.

Заключение

Таким образом, в процессе настоящего исследования в результате применения препарата Эпиген Интим,

ООО "ВИСТИКА МЕДИА"

Помогает сохранить интимное здоровье женщины

Эпиген Интим

СПРЕЙ для наружного и местного применения 0,1%
Действующее вещество – глицирризиновая кислота **активированная**
Форма выпуска: флаконы 60 мл и 15 мл

Спрей Эпиген Интим –
местное средство с прямым противовирусным, противовоспалительным и регенерирующим эффектом

Обладает активностью в отношении вируса папилломы человека, герпесвируса 1 и 2 типа, цитомегаловируса

Разрешен к применению **на всех сроках беременности** и лактации

Укомплектован **специальной вагинальной насадкой** для равномерного орошения влагалища и шейки матки

www.epigen.ru
www.invar.ru

Произведено по заказу «Хемигруп Франс С.А.», Франция для ООО «Инвар», Россия

ИНФОРМАЦИЯ ПРЕДНАЗНАЧЕНА ДЛЯ СПЕЦИАЛИСТОВ ЗДРАВООХРАНЕНИЯ

Реклама

ООО "БИОНИКА МЕДИА"

спрей 0,1%, у пациенток с вульвовагинитами, цервицитами и генитальной ПВИ были установлены достоверное снижение частоты выявления субъективных и объективных признаков воспалительных заболеваний урогенитальной системы, нормализация показателей лейкоцитарной реакции во влагалище (96,7%) и цервикальном канале (83,3%), регресс клинических проявлений ПВИ (60,0%), элиминация (20,0%) или снижение количественных показателей ВПЧ (26,7%), улучшение показателей цитологического исследования цервикальных соскобов (20,0%). Эпиген Интим, спрей 0,1%, продемонстрировал высокий профиль эффективности в лечении урогенитальных инфекций и может быть рекомендован в качестве противовоспалительного, противовирусного и иммуностимулирующего компонентов терапии вульвовагинитов, цервицитов и генитальной папилломавирусной инфекции.

Литература/References

1. *Годовалов А.П., Гущин М.О., Карпунина Т.И.* Особенности межмикробных отношений в микробиоте влагалища инфертильных женщин. Медицинский вестник Северного Кавказа. 2019; 14(1-1): 40-4. [Godovalov A.P., Gushchin M.O., Karpunina T. I. Features of inter-microbial relations in the infertile women's vagina microbiota. Medicinskij vestnik Severnogo Kavkaza / Medical News of North Caucasus. 2019; 14 (1.1): 40-44. (In Russian)]. https://doi.org/10.14300/mnnc.2019.14045.
2. *Franasiak J.M., Scott R.T. Jr.* Introduction: microbiome in human reproduction. Fertil.Steril. 2015; 104(6): 1341-3. https://doi.org/10.1016/j.fertnstert.2015.10.021.
3. *Green K.A., Zarek S.M., Catherino W.H.* Gynecologic health and disease in relation to the microbiome of the female reproductive tract. Fertil. Steril. 2015; 104(6): 1351-7. https://doi.org/10.1016/j.fertnstert.2015.10.010.
4. *Рахматулина М.Р., Нечаева И.А.* Биопленки микроорганизмов и их роль в формировании резистентности к антибактериальным препаратам. Вестник дерматологии и венерологии. 2015; 2: 58-62. [Rakhmatulina M.R., Nechayeva I.A. Biofilms of microorganisms and their role for the formation of resistance to anti-bacterial drugs. Vestnik dermatologii i venerologii. 2015; 2: 58-62. (In Russian)]. https://doi.org/10.25208/0042-4609-2015-0-2-58-62.
5. *Wang B., Yao M., Lv L., Ling Z., Li L.* The human microbiota in health and disease. Engineering. 2017; 3(1): 71-82. https://doi.org/10.1016/J.ENG.2017.01.008.
6. *Рахматулина М.Р.* Терапия ассоциированных урогенитальных инфекций. Вестник дерматологии и венерологии. 2012; 4: 112-7. [Rakhmatulina M.R. Therapy of associated urogenital infections. Vestnik dermatologii i venerologii. 2012; 4: 112-117. (In Russian)].
7. *Роговская С.И., Ших Е.В., Рябинкина Т.С.* Способ поддержания физиологического баланса вагинального биотопа. StatusPraesens. Гинекология, акушерство, бесплодный брак. 2018; 3: 60-6. [Rogovskaya S.I., Shih E.V., Ryabinkina T.S. A method of maintaining the physiological balance of the vaginal biotope. StatusPraesens. Ginekologiya, akusherstvo, besplodnyj brak. 2018; 3: 60-6. (In Russian)].
8. *Боровиков И.О., Куценко И.И., Кравцова Е.И., Булгакова В.П.* Место активированной глицирризиновой кислоты в лечении и профилактике ВПЧ-ассоциированных поражений шейки матки. Медицинский совет. 2017; 2: 116-21. [Borovikov I.O., Kucenko I.I., Kravcova E.I., Bulgakova V.P. The place of epigen spray in the treatment and prevention HPV-associated lesions of the cervix. Medicinskij sovet. 2017; 2: 116-121. (In Russian)]. https://doi.org/10.21518/2079-701X-2017-2-116-121.
9. *Шуршалина А.В.* Эффективное применение глицирризиновой кислоты при вирусных инфекциях половых органов. Эффективная фармакотерапия. 2009; 16: 28-33. [Shurshalina A.V. Effective using of glycyrrhizic acid in viral infections of the genital organs. Effektivnaya farmakoterapiya / Effective pharmacotherapy. 2009; 16:28–33 (in Russian)].
10. *Farooqui A., Khan F., Khan I., Ansari I.A.* Glycyrrhizin induces reactive oxygen species-dependent apoptosis and cell cycle arrest at G_0/G_1 in HPV18$^+$ human cervical cancer HeLa cell line. Biomed. Pharmacother. 2018; 97: 752-64. https://doi.org/10.1016/j.biopha.2017.10.147.
11. *Алиева М.Т., Шмидт А.А., Иванова Л.В., Хачатурова Н.В.* Особенности заболеваемости, диагностики и терапии вируса папилломы человека среди военнослужащих-женщин – курсантов высших военных учебных заведений Министерства обороны Российской Федерации. Вестник Российской военно-медицинской академии. 2013; 4: 151-4. [Alieva M.T., Shmidt A.A., Ivanova L.V., Hachaturova N.V. Peculiarities of incidence, diagnostics and therapy of human papilloma virus among female soldiers, military students of higher military educational institutions of the Ministry of Defence of the Russian Federation. Vestnik Rossijskoj Voenno-medicinskoj akademii. 2013; 4(44): 151-154. (in Russian)].

Поступила 05.09.2019
Принята в печать 16.09.2019
Received 05.09.2019
Accepted 16.09.2019

Сведения об авторах:
Рахматулина Маргарита Рафиковна, д.м.н., профессор, профессор кафедры дерматовенерологии и косметологии с курсом клинической лабораторной диагностики ФГБУ «Государственный научный центр Российской Федерации – Федеральный медицинский биофизический центр им. А.И. Бурназяна» ФМБА России.
Тел.: +7916 2031003. E-mail: ra.marg@yandex.ru; https://orcid.org/0000-0003-3039-7769
Адрес: 123098, Москва, ул. Живописная, д. 46.
Большенко Наталья Викторовна, к.м.н., старший научный сотрудник научно-консультативного клинико-диагностического центра ФБУН «Центральный научно-исследовательский институт эпидемиологии» Роспотребнадзора; врач-дерматовенеролог высшей категории ГБУЗ МО «Московский областной клинический кожно-венерологический диспансер». Тел.: +79164224280. E-mail: sanabol@mail.ru; https://orcid.org/0000-0001-7257-5231 Адрес: 111123, Москва, ул. Новогиреевская, д. 3а; 129110, Москва, ул. Щепкина, д. 61/2, корпус 2.
Липова Елена Валериевна, д.м.н., профессор, зав. кафедрой дерматовенерологии и косметологии с курсом клинической лабораторной диагностики ФГБУ «Государственный научный центр Российской Федерации – Федеральный медицинский биофизический центр им. А.И. Бурназяна» ФМБА России.
Тел.: +79163701504. E-mail: elipova97@icloud.com; https://orcid.org/0000-0001-6490-9529 Адрес: 123098, Москва, ул. Живописная, д. 46.

About the authors:
Margarita R. Rakhmatulina, MD, professor, professor of the Department of dermatovenerology and cosmetology with a course of clinical laboratory diagnostics State Research Center – Burnasyan Federal Medical Biophysical Center of Federal Medical Biological Agency; Phone: +7916 2031003. E-mail: ra.marg@yandex.ru
123098, Russia, Moscow, Zhivopisnaya str., 46.
Natalya V. Bolshenko, candidate of medical sciences, the head researcher of Federal Budget Institution of Science «Central Research Institute of Epidemiology» of The Federal Service on Customers' Rights Protection and Human Well-being Surveillance. Dermatovenerologist of the consultative-diagnostic department Moscow Regional Clinical Dermatovenerological Center. Phone: +79164224280. E-mail: sanabol@mail.ru
111123, Russia, Moscow, Novogireevskaya str. 3a. 111123, Russia, Moscow, Schepkina str. 61/2, building 2.
Elena V. Lipova, MD, Professor, Head of the Department of dermatovenerology and cosmetology with a course of clinical laboratory diagnostics State Research Center – Burnasyan Federal Medical Biophysical Center of Federal Medical Biological Agency. Phone: +79163701504. E-mail: elipova97@icloud.com
123098, Russia, Moscow, Zhivopisnaya str., 46.

ООО "ВИОНИКА МЕДИА"